

Документ подписан простой электронной подписью
Информация о владельце:
ФИО: Месхи Бесик Чохоевич
Должность: Ректор
Дата подписания: 15.12.2023 11:37:08
Уникальный программный ключ:
a709f3afe0a33d7245d2706536f87666376d2dd0

Содержание

Авторы	10
Предисловие	11
Введение	12
Благодарности	12
Предисловие к русскому изданию	13
Аббревиатуры и их определения	14
Глава 1. Анатомия и физиология полости рта и зубов	15
Анатомия полости рта	15
Слизистая оболочка	15
Лимфатическая система	15
Миндалины	15
Губы и щеки.....	15
Язык	16
Слюнные железы и слюна	16
Челюсти.....	17
Физиология полости рта	22
Лакание	22
Жевание	22
Глотание	23
Зубы.....	23
Развитие зубов	23
Прорезывание и смена зубов.....	24
Последовательность прорезывания и выпадения зубов.....	25
Зубные структуры, структуры периодонта и их функции.....	26
Дентальная радиографическая анатомия.....	29
Физиология зубов	30
Ссылки и дополнительная литература	32
Глава 2. Диагностика заболеваний полости рта и зубов	33
Анамнез	33
Клинические признаки заболеваний полости рта.....	33
Общий и медицинский анамнез	35
Общий физикальный и экстраоральный осмотр	36
Начальный осмотр ротовой полости	36
Собаки.....	37
Кошки	37
Преанестетическая диагностика	37
Окончательный осмотр ротовой полости	37
Описание случая	37
Исследование мягких тканей.....	38
Стоматологическое обследование.....	38
Контрольные осмотры.....	43
Визуализация зубов и полости рта	43
Оборудование и материалы	47
Методы интраоральной рентгенографии	48
Техники экстраоральной рентгенографии	49
Эффект параллакса	49
Просмотр и интерпретация	50
Обучение клиента	50
Ссылки и дополнительная литература	50
Глава 3. Анестезия и анальгезия	51
Оценка пациента	51
Анамнез	51
Клиническое обследование	52

Подготовка пациента к анестезии	52
Голодание	52
Внутривенная катетеризация	53
Инфузионная терапия	53
Кислород, дыхательные пути и интубация трахеи	54
Премедикация.....	56
Гипотермия	57
Вводный наркоз	58
Инъекционные препараты	58
Ингаляционные препараты.....	59
Поддерживающая анестезия.....	59
Записи в истории болезни	59
Инциденты и несчастные случаи	60
Мониторинг жизненных признаков	60
Восстановление после анестезии	61
Анальгезия.....	61
Опиоиды	62
Нестероидные противовоспалительные препараты (НПВП)	63
Альфа ₂ -агонисты	64
Антагонисты NMDA-рецепторов	64
Местная и региональная анестезия.....	64
Показания	64
Препараты для местной анестезии	66
Ссылки и дополнительная литература	67
Глава 4. Правила техники безопасности в кабинете стоматологии и операционной	69
Законодательные требования	69
Контроль за обращением с веществами, опасными для здоровья	70
Условия работы.....	71
Хирургический план	71
Освещение и вентиляция	72
Положение стоматолога во время работы.....	73
Утилизация анестезиологических газов	75
Контроль за передачей инфекций и воздействием микрофлоры ротовой полости.....	76
Маски	76
Защита глаз.....	77
Защита рук.....	77
Защитная одежда	78
Раббердамы (защитные резиновые салфетки)	78
Одноразовые расходные материалы	78
Безопасность оборудования.....	78
Безопасность хирурга при работе со стоматологическими материалами	79
Ртуть.....	79
Другие материалы	80
Рентгенологическая безопасность	80
Обслуживание и тестирование	81
Заключение	81
Ссылки и дополнительная литература	81
Глава 5. Стоматологический инструментарий и оборудование	82
Как держать инструменты в руке.....	82
Пальцевый захват (по типу «писчего пера»).....	82
Ладонный захват	82
Ручные инструменты.....	82
Стоматологическое обследование.....	82
Периодонтальное лечение	84
Экстракция зубов	86
Электрическое оборудование.....	87
Аппаратные скейлеры.....	87
Очищающие насадки Rotosonic	89
Стоматологические бормашины.....	89
Пневматические бормашины	89
Блок управления.....	89
Компрессор	90
Наконечники	90
Воздушный двигатель	91
Низкоскоростной наконечник	91
Микродвигатели	92
Боры и вспомогательные материалы к наконечникам.....	92

Аппараты для воздушной полировки	93
Рентгенография	93
Рентгеновский аппарат	93
Рентгеновская пленка	94
Глава 6. Пороки развития ротовой полости и зубов	95
Варианты окклюзии и ее нарушений	95
Вариации, связанные с челюстями и окклюзией.....	95
Нормальная окклюзия	96
Причины малокклюзии	96
Диагностический подход к малокклюзиям	97
Распространенные малокклюзии у собак.....	98
Лечение малокклюзии временного зубного ряда	101
Лечение малокклюзии постоянного зубного ряда.....	101
Осложнения после ортодонтического лечения.....	103
Нарушения развития зубов	104
Вариации количества	104
Изменение размера.....	105
Изменение формы	105
Структурные дефекты эмали	107
Другие структурные дефекты	109
Нарушения прорезывания и выпадения зубов	109
Пороки развития челюстей	111
Расщелина нёба.....	111
Дисплазия височно-нижнечелюстного сустава.....	114
Краниомандибулярная остеопатия	114
Фиброзная остеодистрофия у молодых собак («резиновая» челюсть).....	115
Ссылки и дополнительная литература	116
Глава 7. Воспалительные, инфекционные и иммуноопосредованные заболевания полости рта у собак.....	117
Пародонтопатия	117
Введение	117
Заболеваемость	117
Этиология и естественное развитие болезни.....	117
Патогенез	119
Клиническая картина.....	124
Диагностика	124
Лечение гингивита	126
Лечение периодонтита.....	126
Другие болезни полости рта, сопровождаемые периодонтитом.....	138
Ороназальная фистула.....	138
Периодонтальный абсцесс.....	139
Периодонтально-эндодонтические поражения	139
Стоматит.....	139
Эозинофильная гранулема собак.....	140
Кариес зубов	140
Этиопатогенез.....	141
Диагностика	142
Лечение.....	142
Иммуноопосредованные болезни с вовлечением полости рта	142
Системная красная волчанка	142
Везикулобуллезные болезни	143
Лекарственные сыпи, обусловленные гиперчувствительностью.....	144
Токсический эпидермальный некролиз.....	144
Иммуноопосредованные болезни с поражением жевательной мускулатуры	144
Миозит жевательной мускулатуры	144
Полиммиозит собак	145
Дерматомиозит	146
Оссифицирующий миозит.....	146
Наследственная миопатия лабрадор ретриверов	146
Другие инфекционные болезни полости рта.....	146
Бактериальные инфекции	146
Грибковые инфекции.....	147
Паразитарные инвазии	147
Вирусные инфекции	147
Болезни слюнных желез.....	148
Сиалоцеле.....	148
Сиалоаденит	148

Сиалолитиаз.....	148
Инфаркт слюнной железы.....	148
Другие состояния.....	149
Ссылки и дополнительная литература	149
Глава 8. Воспалительные, инфекционные и другие заболевания полости рта у кошек	151
Пародонтопатия	152
Этиология.....	153
Патогенез	154
Диагностика	156
Лечение.....	157
Одонтокластические резорбтивные поражения у кошек (FORLs).....	158
Этиология и патогенез	158
Диагностика	159
Лечение.....	160
Реактивная чрезмерная экструзия клыков	160
Хронический гингивостоматит у кошек (FCGS).....	161
Этиология и патогенез	161
Диагностика	161
Лечение.....	162
Прогноз.....	165
Комплекс эозинофильной гранулемы	165
Эозинофильная гранулема.....	165
Эозинофильная язва.....	166
Лечение.....	166
Ссылки и дополнительная литература	166
Глава 9. Травмы ротовой полости и зубов	169
Патология пульпы	169
Этиопатогенез.....	169
Заживление пульпы	170
Периапикальная патология.....	171
Этиопатогенез.....	171
Диагностика	172
Лечение.....	172
Потеря зуба или зубной субстанции	173
Этиопатогенез.....	173
Электрические, химические или радиационные поражения.....	177
Этиопатогенез.....	177
Диагностика и лечение	177
Фрактура челюсти и дентальные осложнения	177
Ссылки и дополнительная литература	178
Глава 10. Другие патологии зубов и ротовой полости	179
Очаговые поражения ротовой полости	179
Общие принципы диагностики очаговых поражений ротовой полости	179
Гингивальная гиперплазия.....	180
Клиническое значение	180
Диагностика и дифференциальные диагнозы	180
Лечение.....	181
Прогноз, профилактика, контрольные осмотры.....	183
Термин «эпулис»	183
Другие гиперпластические поражения ротовой полости.....	183
Мягкотканые поражения.....	183
Гиперпластический пульпит.....	184
Гиперцементоз	184
Гамартомы ротовой полости.....	184
Сложная (комплексная) одонтома.....	185
Составная одонтома.....	185
Другие виды одонтом	185
Одонтогенные опухоли	185
Периферическая одонтогенная фиброма	185
Клинические признаки и диагностика.....	185
Акантоматозная амелобластома.....	186
Амелобластома (центральная амелобластома).....	186
Амилоидпродуцирующая одонтогенная опухоль	187
Индуктивная одонтогенная опухоль кошек	187
Доброкачественные опухоли ротовой полости (неодонтогенные)	187
Вирусный папилломатоз.....	187

Фиброма	187
Другие опухоли.....	188
Злокачественные (неодонтогенные) опухоли ротовой полости	188
Злокачественная меланома	188
Плоскоклеточный рак	189
Фибросаркома	190
Остеосаркома.....	190
Лимфома (злокачественная лимфома, лимфосаркома)	190
Особенности хирургического лечения.....	191
Заболевания слюнных желез, приводящие к формированию патологических процессов в ротовой полости	191
Киста слюнной железы (сиалоцеле).....	191
Сиалолиты	192
Опухоли слюнных желез	192
Другие причины опухолей слюнных желез.....	192
Одонтокластические резорбтивные поражения у кошек.....	192
Одонтокластические резорбтивные поражения у собак (CORLs)	194
Ссылки и дополнительная литература	195
Глава 11. Дентальные хирургические вмешательства	197
Показания.....	197
Противопоказания	198
Подготовка	198
Клиент	198
Пациент.....	198
Ассистент	199
Хирург	199
Механика	200
Инструменты.....	200
Люксаторы	200
Элеваторы	200
Щипцы для экстракции	201
Шовный материал	201
Техника экстракции	201
Техника закрытой экстракции	202
Техника открытой экстракции	203
Ампутация коронки с преднамеренной ретенцией корня.....	204
Экстракция определенных зубов	204
Временные зубы.....	204
Верхнечелюстной клык.....	205
Нижнечелюстной клык	205
Четвертый верхнечелюстной премоляр	206
Первые и вторые верхнечелюстные моляры (у собак)	206
Первый нижнечелюстной моляр	206
Экстракция зубов у кошек.....	207
Множественные экстракции в одном квадранте.....	207
Сломанные и ретинированные корни	207
Непрорезавшиеся, или интродуцированные, зубы	208
Предоперационная подготовка	208
Обезболивание.....	208
Антибактериальная терапия	208
Нутриционная поддержка.....	208
Обработка раны.....	208
Осложнения	208
Фрагментированные корни	208
Кровотечение.....	209
Травма соседнего зуба, почек постоянного зуба и мягких тканей	209
Сублингвальный отек и мукоцеле слюнных желез	209
Травма орбиты	209
Фрактура альвеолы или челюсти.....	209
Ороназальное сообщение.....	210
Травма, полученная от противоположного зуба	210
Свисание из ротовой полости языка	210
Эмфизема и воздушная эмболия	210
Локальная или системная инфекция	211
Ссылки и дополнительная литература	211
Алфавитный указатель	212

Введение

Ветеринарная стоматология представляет собой практическую часть повседневной общей ветеринарной практики. Несмотря на прикладной характер этой дисциплины нам нужны глубокие базовые знания по анатомии и рентгенологической картине структур полости рта и зубов, чтобы отличить патологическое состояние от нормального. Ветеринарная стоматология, хотя ей в общей практике и уделяется все больше внимания, еще не раскрыла свой практический потенциал в плане финансовых показателей. Частичным объяснением этого является чувство неуверенности, испытываемое некоторыми нашими коллегами, которые по тем или иным причинам, не приобрели навыки, требуемые для проведения этих процедур.

Руководство по стоматологии мелких животных BSAVA, 2-е издание (BSAVA Manual of Small Animal Dentistry 2-nd edition), представляло собой всеобъемлющее руководство по стоматологии мелких животных, включая грызунов и зайцеобразных. После проведения рационализации изданий BSAVA, направленной на то, чтобы сделать их более видоспецифичными, стоматологические заболевания у этой группы животных в настоящее время освещаются в соответствующих изданиях, описывающих их содержание, диагностику и оперативное лечение (см. книгу «Грызуны и хорьки. Болезни и лечение», изд-во Аквариум).

В данном издании все внимание уделяется заболеваниям зубов и полости рта у собак и кошек.

Редакторы благодарят международный коллектив авторов, принявших участие в этом проекте, и новое руководство является результатом их тяже-

лого труда и самоотверженности. Хотя в ходе создания руководства встречались определенные затруднения, они были преодолены, и редакторы ожидают, что настоящее руководство явится продолжением традиций, заложенных предыдущими изданиями.

Главы располагаются в логической последовательности, начиная с анатомии и процесса развития. Далее описываются клиническое обследование, проведение анестезии и анальгезии (включая методики местной и регионарной анестезиологической блокады), проблемы охраны здоровья и безопасности, а также оборудование, необходимое для предоставления адекватной ветеринарной стоматологической помощи. Начиная с шестой главы, в книге описываются более специфичные состояния: патология развития, инфекционные заболевания, поражающие полость рта и зубы собак, инфекционные заболевания, поражающие полость рта кошек, физические состояния, влияющие на полость рта и зубы, а также другие заболевания, поражающие зубы и полость рта (включая опухоли). Завершается настоящее руководство главой, посвященной хирургии полости рта, в которой, помимо прочих деталей, приводятся пошаговые методики закрытых и открытых стоматологических хирургических операций.

Более специализированные процедуры ортопедического лечения зубов (включая реставрационную стоматологию и эндодонтию) в настоящем руководстве не описываются.

*Седрик Тутт
Джудит Дипроуз
Девид Кросли*

Благодарности

Редакторы выражают искреннюю благодарность за поддержку и руководство со стороны редакционной коллегии BSAVA, в особенности Николя Ллойд (Nicola Lloyd), Сабрине Кливли (Sabrina Cleevly) и Мэрион Йоветт (Marion Jowett).

Мы бесконечно благодарны нашим семьям, которые нас поддерживали (и временами помогали) во время написания данного руководства.

*Седрик Л. С. Тутт
Джудит М. Дипроуз
Девид А. Кросли*

январь 2007

Предисловие к русскому изданию

Книга, которую вы держите в руках, является полным руководством, в котором отображены все основные разделы ветеринарной стоматологии, знание которых составляет фундамент, необходимый для профессиональной деятельности ветеринарного врача-стоматолога. Вы будете удивлены, насколько сложна и интересна стоматология. Это направление требует от врача хорошего образования, виртуозного владения сложной оперативной техникой и тонкого эстетического восприятия. Без книг и руководств научиться и поддерживать свою квалификацию невозможно. Этой цели в полной мере отвечает данная книга, которая раскрывает многие аспекты в области стоматологии. В настоящем издании использованы принятые в ветеринарной стоматологии классификации, термины, которые, надеюсь, будут восприняты читателем. Максимально сохранены достоинства оригинального издания. В руководстве отражены современные мировые тенденции стоматологического обеспечения, основанные на принципах доказательной медицины. Как научный редактор я могу отметить весьма высокий дидактический уровень, четкое изложение и рубрикацию материала, великолепные иллюстрации, строго последовательное изло-

жение методик оперативных вмешательств. Книга является результатом труда высококлассных специалистов, моих преподавателей. Уверена, что эта книга будет хорошей основой для обучения и повышения своей квалификации в таком интересном направлении как ветеринарная стоматология. Это издание поможет студентам, интернам и практикующим врачам углубить свои знания в области ветеринарной стоматологии и найти довольно обширную интересную информацию.

Хочу выразить особую благодарность д-ру Девиду А. Кросли, который ввел меня в увлекательный мир ветеринарной стоматологии, российскому представителю компании HILLS и руководству Учебного ветеринарного центра «Денталвет». Без помощи и поддержки этих людей и организаций возможность появления русскоязычного издания была бы весьма призрачна.

*Спирина Анна Сергеевна
Руководитель отделения ветеринарной
стоматологии ветеринарных клиник «Близнецы»,
старший преподаватель УВЦ «Денталвет»,
резидент европейской высшей школы
ветеринарной стоматологии,
доктор ветеринарной медицины*

Глава 1

Анатомия и физиология полости рта и зубов

Маргарита Грацис (Margherita Gracis)

Анатомия полости рта

Рот, или ротовая полость, простирается от губ до ротоглотки.

- *Собственно полость рта* ограничивается дорсально нёбом, латерально и рострально – зубными дугами, вентрально – дном полости рта и каудально – *перешейком зева*, ограниченным с двух сторон нёбно-язычными дужками (рис. 1.1, цв. вкл.).
- *Преддверие полости рта* – это область между губами и щеками и зубными дугами. Оно относительно широкое у собак и узкое у кошек.

Слизистая оболочка

Полость рта выстлана слизистой оболочкой с вариабельной пигментацией.

- Слизистая оболочка преддверия полости рта, щек, мягкого нёба и дна рта состоит из неороговевающего или частично ороговевающего многослойного плоского эпителия, поддерживаемого большим количеством соединительной ткани, богатой коллагеновыми волокнами, что делает ее достаточно эластичной и растяжимой.
- Слизистая оболочка полости рта, выстилающая твердое нёбо и десну или дёсны, так называемая жевательная слизистая оболочка, плотно соединена с подлежащими костными структурами, неподвижна и большей частью кератинизирована.

Лимфатическая система

Дренаживание лимфы от лицевой части головы и полости рта происходит в нижнечелюстные, околушные, латеральные и медиальные позадиглоточные, а также поверхностные шейные лимфатические узлы. Нижнечелюстной лимфатический центр содержит до пяти лимфатических узлов, легко пальпируемых у угла мандибулы (билатерально), ростральнее по отношению к нижнечелюстной и подъязычной слюнным железам. У некоторых собак (менее чем у 10%) имеется буккальный или фациальный лимфатический узел на лицевой области, расположенный дорсальнее, вентральнее или ростральнее по отношению к углу слияния лицевой и верхней губной вен, под скуловой мышцей. Этот лимфатический узел может существовать только с одной стороны или реже – с обеих сторон.

Миндалины

Правая и левая нёбные миндалины – это два удлиненных образования, расположенных в латеральных стенках ротоглотки, каудальнее по отношению к нёбно-язычным дужкам, в миндаликовой ямке, и частично закрытых складкой слизистой оболочки. Они лишены афферентных лимфатических сосудов и дренируются в медиальные позадиглоточные лимфатические узлы.

Губы и щеки

Верхняя и нижняя губы ограничивают ростральное отверстие рта или ротовую щель. Они соединяются каудально, образуя комиссуры, за которыми начинаются щеки. Губы и щеки состоят из трех слоев: кожа, мышцы и слизистая оболочка преддверия рта. Слизистая оболочка преддверия полости рта без четкой границы переходит в альвеолярную слизистую оболочку, покрывающую челюсти.

- Верхняя губа по средней линии образует губной желобок, фильтр, который достигает носовой плоскости (рис. 1.2, цв. вкл.).
- Губа несет множество тактильных волосков, вибрисс.
- Губы могут быть очень подвижными, как это наблюдается у собак, или их подвижность может быть ограничена, как это наблюдается у кошек, что отражает различие повадок, связанных с питанием.
- Складка слизистой оболочки, *уздечка губы*, соединяет нижнюю губу со слизистой оболочкой, покрывающей десны, каудальнее от каждого из нижнечелюстных клыков (рис. 1.3, цв. вкл.). Другие, более четко выраженные дискретные складки слизистой соединяют верхнюю и нижнюю губы с челюстями, ограничивая движения губ.
- У кошек уздечка верхней челюсти особенно плотная (рис. 1.2, цв. вкл.).
- Верхняя губа у кошек и нижняя губа у собак несут множество крупных сосочков, расположенных на некотором расстоянии друг от друга, на обеих сторонах (рис. 1.2, цв. вкл., и 1.3, цв. вкл.). Мышцы щек и губ содержат мышечные волокна подкожной мышцы шеи (*m. platysma*) и глубокого сфинктера шеи (*m. sphincter colli profundus*), его ротовая часть (*pars oralis* – круговая мышца рта [*m. orbicularis oris*], верхняя и нижняя резцовая мышцы [*mm. incisivus superioris et inferioris*], максиллярно-носогубная мышца [*m. maxillonasolabial*], щечные

мышцы [*m. buccinator*] и подбородочная мышца [*m. mentalis*] и промежуточной части (скуловая мышца, *m. zygomaticus*), а также мышцы, поднимающие губу и нос (*m. levator nasolabialis*). Они действуют, оттягивая, поднимая и опуская губы.

Язык

Язык – это мышечная структура, лежащая на дне ротовой полости и занимающая интермандибулярное пространство (см. рис. 1.9, цв. вкл.). При закрытой пасти язык в норме полностью занимает всю собственно ротовую полость.

- Сенсорная функция языка обеспечивается язычной ветвью нижнечелюстного нерва, барабанной струной лицевого нерва и языкоглоточным нервом.
- Основное кровоснабжение языка обеспечивается расположенными билатерально язычными артериями. Правая и левая язычные вены расположены на вентральной поверхности языка.

Мышечная поддержка

Язык поддерживается челюстноподъязычными мышцами (*mm. mylohyoideus*), которые отходят от медиальной стороны каждого тела мандибулы и соединяются на средней линии, образуя под ним «ремень». *Корень* языка, который располагается каудальнее от хорошо различимых на дорсальной поверхности желобовидных сосочков языка, и продолжается в ротоглотку, соединяется с подъязычным аппаратом при помощи ряда мышц. От основания языка с каждой стороны отходит перетяжка слизистой оболочки, *нёбно-язычная складка* или *нёбно-язычная дуга*, простирающаяся до мягкого нёба и отделяющая каудальную часть ротовой полости (см. рис. 1.1, цв. вкл.).

Средняя часть (*тело*) языка соединено со средней частью нижних челюстей мышечными волокнами и с дном полости рта по средней линии – складкой слизистой оболочки, *уздечкой языка* (рис. 1.4, цв. вкл. и 1.5, цв. вкл.). Только ростральная часть (*верхушка, арех*) языка свободна и способна к движениям в широких пределах.

Основная масса языка представлена поперечнополосатыми мышечными волокнами, принадлежащими как располагающимся только внутри языка (собственным) мышцам, так и мышцам, прикрепляющимся к костным структурам (внешним); все они иннервируются подъязычным нервом. Собственные мышечные волокна располагаются продольно, перпендикулярно и поперечно. Внешние мышцы включают шило-язычную (*m. styloglossal*) и подъязычно-язычную (*m. hyoglossal*) мышцы, которые опускают и отводят язык каудально, а также подбородочно-язычную мышцу (*m. genioglossal*), которая опускает язык и выдвигает его вперед.

Язычный хрящ (*Lyssa*)

У собак язык содержит одиночное, гибкое плотное образование длиной несколько сантиметров, называемое язычным хрящом (*lyssa*), располо-

женное на вентральной поверхности верхушки языка. Язычный хрящ покрыт соединительной тканью и содержит жир, поперечнополосатые мышечные волокна и иногда островки хрящевой ткани. От него отходит фиброзная перегородка, достигающая дорсальной поверхности языка и образующая желобок на средней линии, который продолжается каудально вдоль всего тела языка (см. рис. 1.4а, цв. вкл.). Функция язычного хряща все еще остается предметом споров, однако предполагается, что он может действовать как рецептор растяжения.

Слизистая оболочка и сосочки

Язык покрыт многослойным плоским эпителием. Слизистая оболочка, покрывающая вентральную его часть, достаточно тонкая и образует уздечку языка (см. рис. 1.4, цв. вкл., и 1.5, цв. вкл.). Слизистая оболочка дорсальной поверхности хорошо кератинизирована и образует сосочки, а именно:

- Нитевидные и грибовидные сосочки на рострально расположенных двух третях языка.
- Желобовидные, листовидные и конические сосочки на каудально расположенной трети языка.

У кошек имеется также ряд из крупных грибовидных сосочков, расположенных вдоль латеральных краев каудально расположенной трети языка (см. рис. 1.1, цв. вкл.). Нитевидные сосочки особенно хорошо развиты у кошек, создавая, за исключением кончика языка, очень грубую поверхность, идеально подходящую для ухода за шерстью (см. рис. 1.5, цв. вкл.). Грибовидные, желобовидные и листовидные сосочки несут вкусовые почки и выполняют функции восприятия вкуса.

Слюнные железы и слюна

Ткань слюнных желез обильно представлена и широко распределена по полости рта собак и кошек. Многочисленные малые слюнные железы (со множеством коротких протоков) рассеяны в каудально расположенной трети языка, слизистой оболочке щек, а также слизистой оболочке губ и мягкого нёба. У кошек молярные слюнные железы расположены на буккальной (губные или щечные молярные железы) и лингвальной (лингвальные молярные железы) сторонах нижнечелюстных моляров. (рис. 1.6, цв. вкл.).

Большие слюнные железы

У собак и кошек имеется несколько парных больших слюнных желез, а именно околоушная, скуловая, нижнечелюстная и подъязычная железы. Большие железы определяют как железы, имеющие один длинный проток, который открывается в полости рта на некотором расстоянии от тела самой железы. Из-за наличия большого количества диффузно расположенной ткани слюнных желез в полости рта удаление или перевязка протоков всех больших слюнных желез, как было показано, не влияют на образование слюны у кошек (Richardson, 1965).

Околоушная слюнная железа. Имеющая V-образную форму околоушная слюнная железа лежит у основания хряща ушной раковины в ретромандибулярной области. У собак ее может сопровождать множество малых вспомогательных желез. Главный проток околоушной слюнной железы, стенонов (Stenon) проток, отходит от краниомедиальной поверхности железы, собирает в себя мелкие протоки вспомогательных желез, вариабельно расположенных по его ходу, проходит латеральнее жевательной мышцы и открывается в верхней части щеки, на слизистой оболочке щеки напротив четвертого верхнечелюстного премоляра (рис. 1.7, цв. вкл.).

Скуловая слюнная железа. Среди домашних животных скуловая слюнная железа имеется только у собак и кошек. Эта железа лежит на дне орбиты, в ростральной части крыловидно-нёбной ямки, вентральнее и медиальнее скуловой дуги и дорсолатерально от последнего моляра. Ее главный проток, проток Нука (Nuck), открывается в верхней части щеки напротив первого моляра, на несколько миллиметров ростральнее группы, содержащей до четырех устьев второстепенных протоков той же самой железы, и каудальнее устья протока околоушной слюнной железы. Устья протоков Стенона и Нука соединяет гребешок, образованный слизистой оболочкой (см. рис. 1.7, цв. вкл.).

Нижнечелюстная и подъязычная железы. Нижнечелюстная слюнная железа расположена слегка каудальнее и медиальнее от угла нижней челюсти, в области, ограниченной вентрально язычно-лицевой веной, а каудальнее – верхнечелюстной веной. Соединительнотканная капсула железы является общей с капсулой моностоматической (однопротоковой) части подъязычной железы, которая располагается ростральнее нижнечелюстной железы. У собак, а иногда и у кошек подъязычная железа также имеет полистоматическую (многопротоковую) часть, которая состоит из 6–12 долек ткани слюнной железы с отдельными короткими протоками, которые открываются на слизистой подъязычной области рядом с уздечкой, вблизи тела языка. Длинный проток нижнечелюстной слюнной железы, или вартонов (Wharton) проток, и проток моностоматической (однопротоковой) части подъязычной слюнной железы проходят сублингвально, в интрамандибулярном пространстве, и открываются на подъязычном сосочке или карункуле у основания уздечки языка (см. рис. 1.4, цв. вкл., и 1.5, цв. вкл.). У 30% собак эти два протока сливаются перед выходом. Если они дренируются независимо друг от друга, проток подъязычной слюнной железы открывается дорсальнее протока нижнечелюстной слюнной железы (рис. 1.8, цв. вкл.).

Слюна

Слюнные железы выделяют слюну, секрет, имеющий сложный состав и множество функций. Слюна может быть прозрачной и водянистой или слизистой и довольно вязкой в зависимости от со-

стояния гидратации пациента, а также источника взятия образца. Согласно данным некоторых авторов, околоушная слюнная железа является единственной железой, обеспечивающей образование чисто серозной слюны. Напротив, все остальные малые и большие железы образуют смешанную и серозную слюну.

Помимо смазывания слизистой оболочки полости рта, слюна увлажняет пищевой комок при его образовании, облегчает жевание, облегчает прохождение по полости рта и подготавливает пищевой комок к проглатыванию. Слюна также играет важную защитную роль, благодаря наличию антимикробных компонентов, включающих ферменты, лизосомы и иммуноглобулины, которые регулируют колонизацию полости рта бактериями.

- Помимо наличия прямой антибактериальной активности, секреция слюны помогает защищать полость рта путем механического омывания поверхности зубов и слизистой оболочки полости рта, таким образом снижая количество присутствующих на них микроорганизмов.
- Некоторые компоненты слюны (например, белки) предотвращают адгезию бактерий к тканям полости рта, прикрепляясь к поверхности микроорганизмов.
- Слюна обладает противогрибковой и противовирусной активностью.

Тем не менее, поскольку состав слюны у каждого индивидуума различен, эффективность этих механизмов варьируется. Слюна также действует как буфер, помогая поддерживать в полости рта нормальный pH, который у собак и кошек составляет около 7,5.

Образование и секреция слюны имеют особую важность для терморегуляции у собак. Повышение температуры окружающей среды и температуры тела в норме приводит к повышению слюноотделения.

Образование и секреция слюны регулируются автономной нервной системой. Парасимпатическая система детерминирует непрерывный базальный поток слюны, который поддерживает постоянное увлажнение и смазку тканей полости рта и является жизненно необходимым для поддержания здорового состояния полости рта. Вкусовые, зрительные и обонятельные раздражители могут вызывать повышение как образования, так и секреции слюны путем активации симпатической нервной системы.

Челюсти

Развитие челюсти

В развитие черепа, лицевой области, полости рта и зубов свой вклад вносит каждая из эмбриональных тканей. Примитивная ротовая ямка, или полость рта, включая эпителий губ, щек, десен, нёба и дна полости рта, происходит из эктодермы. Поверхностный слой эктодермы также вносит свой вклад в образование слюнных желез и эмали зу-

бов. Эктомезенхима, производное мезодермы клеток нервного гребня, образует кости черепа, альвеолярных отростков, волокна периодонтальных связок, цемент, дентин и пульпу зуба. Язык имеет главным образом эндодермальное происхождение. Нижняя челюсть и верхняя челюсть являются производными первой жаберной дуги.

Максима (верхняя челюсть). Каждая половина верхней челюсти образуется в комплексе с подглазничным нервом и его передней верхней ветвью, простирающейся до наружной стороны хрящевой обонятельной капсулы. Развитие верхней челюсти очень сильно зависит от образования скулового хряща и хряща носовой перегородки. Нёбные выступы правого и левого верхнечелюстных отростков соединяются по средней линии вдоль срединного нёбного шва и сливаются ростральнее с резцовыми костями по двум швам, которые проходят непосредственно каудальнее резцового сочла и идут латерально к диастеме между латеральным резцом и клыком (резцово-верхнечелюстные швы) (см. рис. 1.10, цв. вкл.). Резцовые кости возникают в результате раннего слияния расположенных с обеих сторон назомедиальных отростков (медиальных носовых отростков) на эмбриональных стадиях развития. Верхняя челюсть и резцовые кости оссифицируются по механизму мембранозной оссификации, характеризующемуся прямой секрецией костного матрикса в соединительной ткани без промежуточного образования хряща. Дальнейший их рост происходит путем поверхностного ремоделирования и аппозиции (наложения) костной ткани вдоль резцово-верхнечелюстного и нёбно-верхнечелюстного швов (см. рис. 1.10, цв. вкл.).

Мандибула (нижняя челюсть). Каждая половина нижней челюсти образуются в комплексе с нижним альвеолярным нервом, в области первых правой и левой жаберных дуг, в виде расположенных с двух сторон хрящевых стержней, так называемых хрящей Меккеля (Meckel), или непосредственно латеральнее их. Фактически, только небольшая часть меккелева хряща, на уровне альвеолы клыка, включается в состав дентарной кости, предшественника нижней челюсти. Суставной или мышцелковый нижнечелюстной хрящ формируется независимо из остальной части нижнечелюстной кости из вторичного хряща, который сливается с мандибулой на фетальной стадии развития, тогда как большая каудальная часть меккелева хряща превращается в молоточек среднего уха. Мышцелковый хрящ и часть области клыка, следовательно, являются единственными участками мандибулы, которые растут путем эндохондральной оссификации (с промежуточным образованием хряща), тогда как остальные структуры оссифицируются путем мембранозной оссификации.

Нижняя челюсть растет очень быстро на ранних стадиях развития, до возраста 6–8 месяцев. У собак ростральная часть мандибулы, как было показано, растет лишь до возраста 50 дней. Кроме того, область между средним ментальным отверстием и ростральным краем венозного отростка в ходе

развития растет слабо. Она увеличивается главным образом в высоту после прорезывания зубов, по механизму аппозиции костной ткани на вентральном крае. Окончательная длина нижней челюсти, таким образом, достигается, в первую очередь, благодаря двум одновременным и противоположно направленным процессам, происходящим в каудальной части челюсти. Кость образуется на каудальном краю вертикальной ветви, мышцелка и венозного отростка, тогда как на ростральных краях кость резорбируется, создавая пространство для моляров. В возрасте старше 6–8 месяцев, когда образование кости по сути становится равным резорбции кости, объем мандибулы не претерпевает значимых изменений.

Факторы, влияющие на рост черепно-лицевой области. Контроль роста черепно-лицевой области осуществляется многими факторами. Форма и размер черепа генетически детерминируются на ранней стадии фетального развития, и их рост следует аллометрическим законам: каждая точка движется по заранее заданной кривой, поэтому при нарушении гармонического роста оно становится очевидным в критическом возрасте и следует предсказуемому процессу развития. Однако рост нижних и верхних челюстей регулируется различными генами, и их развитие происходит не одновременно. Каждый квадрант (верхняя челюсть в сравнении с нижней; правая сторона в сравнении с левой) растет независимо, и процесс его развития контролируется индивидуально. Это предполагает, что во время роста соотношение между верхней и нижней челюстью, а также между правой и левой сторонами может варьироваться.

Более того, развитие контролируется факторами окружающей среды, эндокринными факторами, влиянием травм, функциональными и другими факторами. Мальнутриция, бактериальные и вирусные инфекции, гипертермия, химические и тератогенные агенты – вот лишь некоторые из факторов, о которых известно, что они нарушают рост черепа. Помимо этого, на рост костей существенно влияют развитие и активность зубов, а также мягкая ткань лицевой области и полости рта, таких как язык, губы, щеки, структуры носа и жевательные мышцы. Множество исследований, проведенных у животных и людей, показали, что на развитие черепно-лицевой области способна влиять функция жевательных мышц. Каудовентральная часть нижней челюсти, область, подвергающаяся наибольшему изменению во время развития и роста челюстей, является областью прикрепления жевательных мышц и особо чувствительна к этому типу влияния.

Строение и функция челюсти: максилла

Челюсти представляют собой костные структуры, несущие на себе зубы, и окружающие собственно полость рта. Верхнечелюстная кость (*maxilla*) соединяется с резцовой костью рострально, с носовой костью – дорсально, с контралатеральной верхнечелюстной костью и сошником (*vomere*) – медиально и

с височной, слезной и скуловой костями – каудально. В норме резцовые кости несут резцы, а верхнечелюстные кости несут все остальные верхние зубы. Верхнечелюстной альвеолярный отросток имеет очень небольшую высоту, и в действительности корни зубов располагаются в вертикальной части самой кости (рис. 1.9, цв. вкл.).

Подглазничный канал. Максилла перфорируется большим инфраорбитальным каналом, который содержит одноименные артерию, вену и нерв. Этот канал начинается в верхнечелюстном отверстии в крылонебной ямке, проходит внутри верхней челюсти и открывается в инфраорбитальном отверстии в латеральной части максиллы, между четвертым и третьим премолярами (рис. 1.9а, цв. вкл.). У собак внутрикостная часть этого канала находится в четкой зависимости от корней четвертого премоляра. Он проходит слегка апикально и латерально к дистальному корню и переходит в пространство между мезиобуккальным и палатальным корнями. Из-за его наличия следует уделять особое внимание при проведении хирургических манипуляций в этой зоне. У кошек этот канал, имеющий длину не более нескольких миллиметров, расположен чуть апикальнее третьего премоляра, сразу же под вентральным краем орбиты (рис. 1.9с, цв. вкл.).

Твердое нёбо. Горизонтальный нёбный отросток каждой половины верхней челюсти соединяется с нёбным отростком резцовой кости, нёбным отростком контралатеральной верхней челюсти и ипсилатеральной нёбной костью, образуя крышу над полостью рта, или твердое нёбо, которое отделяет полость рта от полостей носа (рис. 1.10а, цв. вкл.).

- Первичное нёбо представляет собой резцовую часть нёба и соответствующие мягкие ткани.
- Вторичное нёбо включает остальные твердые и мягкие структуры нёба.

Из-за особенностей эмбрионального происхождения и развития нёбных структур, врожденные расщелины первичного нёба обычно развиваются вдоль резцово-верхнечелюстных швов и имеют косое направление; они могут сопровождаться дефектами губ. Дефекты вторичного нёба развиваются вдоль средней линии твердого и мягкого неба, от каудального края нёба до резцового сосочка, и могут иметь различную протяженность.

Ростральнее нёбо перфорируется двумя крупными отверстиями, нёбными фиссурами (*palatine fissures*), через которые проходят резцовые протоки вомероназального органа (рис. 1.10а, цв. вкл.). Резцовые протоки открываются в полости рта латеральнее гладкого выступа слизистой оболочки нёба, так называемого резцового сосочка (*incisive papilla*), каудальнее центральных резцов (рис. 1.10b, цв. вкл.). Размер и пигментация поверхности этого сосочка значительно варьируются; он может быть особо хорошо выраженным у собак. Твердое нёбо покрыто толстой, значительной степени кератинизированной слизистой обо-

лочкой, которая плотно прикреплена к периосту нёба и образует большое количество валиков (*rugae*) с каудально направленными углублениями (рис. 1.10b, цв. вкл.). Количество складок нёба относительно постоянно (7–8 у кошек, 8–12 у собак), поэтому у брахицефалических животных они буквально «складываются гармошкой», образуя глубокие углубления, в которых часто собираются частички пищи и инородные частицы (рис. 1.10с, цв. вкл.). У кошек между этими валиками расположены ряды сосочков (рис. 1.10d, цв. вкл.).

Мягкое нёбо. Каудальнее последнего моляра слизистая оболочка твердого нёба переходит в слизистую оболочку мягкого нёба. Мягкое нёбо представляет собой мышечную структуру, покрытую слизистой оболочкой полости рта с вентральной поверхности и слизистой оболочкой носовой полости – с дорсальной поверхности. Оно отделяет дорсально расположенную носоглотку от вентрально расположенной ротоглотки и, как гамак, свисает между крючковатыми отростками крыловидных костей (см. рис. 1.9, цв. вкл.), его каудальный край в норме лежит на верхушке (апекс) надгортанника.

Часто полагают, что у брахицефальных животных мягкое нёбо должно быть длинным, поскольку оно частично или полностью закрывает вход в гортань. Однако размер мягкого нёба у этих особей просто не пропорционален размерам их полости глотки. Причиной относительно длинного нёба (и, возможно, «большого» языка) является генетический эффект, отвечающий за раннее прекращение роста костей, но не влияющий на рост мягких тканей полости рта.

Нёбные артерии и нервы. Основное кровоснабжение слизистой оболочки нёба, периоста и кости обеспечивают большая и малая нёбные артерии. Они пенетрируют твердое нёбо в области нёбно-верхнечелюстного шва и каудальнее его соответственно, что обычно соответствует уровню четвертого верхнечелюстного премоляра или первых моляров (см. рис. 1.10, цв. вкл.).

- Малая нёбная артерия снабжает кровью главным образом мягкое нёбо.
- Большая нёбная артерия проходит в ростральном направлении вдоль средней линии каждого из нёбных отростков, снабжая кровью большую часть мягких и костных тканей твердого нёба.

Перед образованием анастомоза с контралатеральным сосудом каудальнее резца большая нёбная артерия отдает ветвь, которая проникает в нёбную щель и кровоснабжает слизистую оболочку носа, и еще одну ветвь, которая проходит между третьим резцом и клыком. Она затем анастомозирует с латеральной носовой артерией. Большая и малая нёбные ветви верхнечелюстного нерва следуют вдоль одноименных артерий и представляют собой нервы, обеспечивающие чувствительность твердого и мягкого нёба, тогда как ветви языкоглоточного и блуждающего нервов обеспечивают иннервацию мышц мягкого нёба.

Строение и функция челюсти: мандибула

Нижняя челюсть образована нижнечелюстными костями. Собаки и кошки характеризуются анизогнатией, т. е. у них нижняя челюсть более короткая и узкая по сравнению с верхней челюстью (см. рис. 1.9, цв. вкл.).

- Каждая нижнечелюстная кость состоит из лишней зубной вертикальной ветви и горизонтально расположенного тела, которое и несет все нижние зубы.
- Правая и левая нижнечелюстные кости соединяются рострально, образуя симфиз.

Симфиз. Симфиз может превращаться в истинный синостоз с костным слиянием нижнечелюстных пластин или может сохраняться на протяжении всей жизни в качестве синхондроза с наличием фиброзно-хрящевой подушки и поперечных соединительнотканых волокон, которые допускают определенную гибкость и независимость движений левой и правой частей нижней челюсти. Однако, даже у животных с наличием подвижного соединения, независимые движения ограничиваются поверхностно расположенным нижнечелюстным периодом, который охватывает место сочленения, а также конформацией височно-нижнечелюстных суставов (ВНЧС). Этот симфиз снабжают кровью терминальные ветви нижних альвеолярных артерий.

Скучность сосудистых анастомозов, пересекающих область симфиза между правой и левой нижнечелюстными костями, может вносить вклад в замедление или препятствование инвазии в область симфиза и контралатерального региона неопластических заболеваний.

Мандибулярный канал и его отверстия. В каудальной медиальной части нижней челюсти, на середине расстояния между последним моляром и угловым отростком, расположен вход в нижнечелюстной канал – большое мандибулярное отверстие (*mandibular foramen*). В этом канале проходят нижнечелюстные альвеолярная артерия, вена и нерв. Они проходят в ростральном направлении, параллельно вентральному краю тела нижней челюсти. У пород собак среднего и малого размера корни зубов некоторых премоляров и моляров могут достигать или даже пересекать нижнечелюстной канал, перфорируя вентральный корковый слой кости (см. рис. 1.17, цв. вкл.). Этот канал открывается рострально в латеральной части мандибулы каудальным, средним и ростральным подбородочными отверстиями (*mental foraminae*), расположенными апикальнее от третьего и первого премоляров и первого или второго резцов соответственно (см. рис. 1.9, цв. вкл.). Среднее подбородочное отверстие – самое крупное, и у собак его можно пропальпировать под уздечкой губы. У кошек оно расположено на середине высоты мандибулы у диастемы между клыком и третьим премоляром.

Интермандибулярное пространство. Интермандибулярное пространство между правой и левой

частями нижней челюсти занято языком и некоторыми из мышц подъязычного аппарата, в частности расположенными с обеих сторон челюстно-подъязычными мышцами, которые поднимают дно полости рта (иннервируется нижнечелюстной ветвью тройничного нерва), и подбородочно-подъязычными мышцами, которые передвигают подъязычный аппарат в краниальном направлении во время глотания (иннервируется подъязычным нервом).

Мандибулярная ветвь и ямка. Ветвь нижней челюсти содержит следующие образования:

- Большой и тонкий вертикальный *венечный отросток*.
- Суставной, или *мышцелковый отросток*.
- *Угловой отросток* (см. рис. 1.9, цв. вкл.).

Мыщелковый отросток нижней челюсти входит в суставную ямку, образуя ВНЧС – височно-нижнечелюстной сустав (рис. 1.11). Нижнечелюстная ямка ограничивается каудально *ретроартикулярным* (или *позадисуставным*) отростком, а краниально дорсальным *суставным бугорком* (или *предсуставным отростком*). У собак эта ямка относительно плоская, и суставной бугорок слабо развит (рис. 1.11a). У кошек эта ямка очень глубокая, с тонкими, но хорошо развитыми краниальным и каудальным отростками, ограничивающими смещение в суставе (рис. 1.11b). Хрящевой суставной диск по окружности соединен с соединительнотканной суставной капсулой и разделяет пространство в суставе на дорсальный и вентральный отделы. Капсула усилена латеральной височно-нижнечелюстной связкой и менее развитым медиальным фиброзным пучком. Этот сустав также стабилизируется мощными жевательными мышцами.

Нижнечелюстной мышцелок у собак вытянут в поперечном направлении и имеет легкий дорсолатеральный/вентромедиальный наклон (см. рис. 1.9). Во время раскрытия нижней челюсти латеральная часть мышцелка соскальзывает в вентральном и ростральном направлениях, растягивая латеральную связку. У кошек длинные оси правого и левого мышцелков соответствуют общей оси вращения, которая перпендикулярна срединной плоскости черепа (см. рис. 1.9, цв. вкл.). Вследствие этого у кошек этот сустав обладает очень ограниченной способностью к латеральным, протрузивным и ретрузивным движениям и демонстрирует практически исключительно шарнирные движения.

Жевательные мышцы. Движения челюсти регулируются мощными жевательными мышцами, отходящими от черепа и прикрепляющимися к каудо-вентральной области мандибулы.

- *Жевательная мышца* прикрепляется к латеральной поверхности ветви нижней челюсти и к вентральному и каудальному краям нижней челюсти.
- *Височная мышца* прикрепляется главным образом к венечному отростку.
- *Латеральная крыловидная мышца* врастает в медиальную поверхность мышцелка.

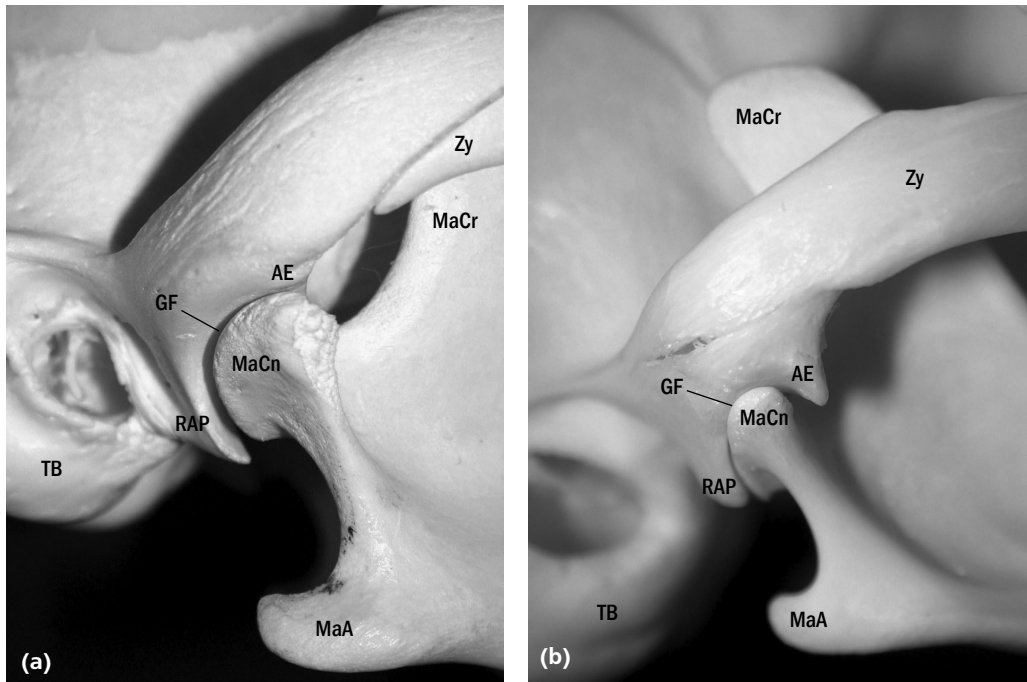


Рис. 1.11. Правый ВНЧС (а) собаки и (б) кошки.

АЕ – суставной бугорок (Articular eminence); GF – суставная ямка (Glenoid fossa); MaA – угловой отросток мандибулы (Mandibular angular process); MaCn – мыщелковый отросток мандибулы (Mandibular condylar process); MaCr – венечный отросток мандибулы (Mandibular coronoid process); RAP – ретроартикулярный отросток (Retroarticular process); TB – барабанный пузырь (Tympanic bulla); Zy – скуловая дуга (Zygomatic arch)

- *Медиальная крыловидная мышца* врастает в медиальную и каудальную поверхности углового отростка нижней челюсти, вентральнее от места прикрепления височной и латеральной крыловидной мышц.
- *Двубрюшная мышца* прикрепляется к вентральному краю нижней челюсти.

Жевательная, височная и крыловидные мышцы обеспечивают подъем нижней челюсти, закрывая пасть. Сокращение латеральной и глубокой части жевательной мышц также вызывает небольшие боковые движения нижней челюсти, необходимые для эффективного жевания, в особенности у собак. Двубрюшная мышца отвечает (вместе с силой тяжести) за раскрытие или опускание нижней челюсти, открывание рта. Все эти мышцы иннервируются нижнечелюстной ветвью тройничного нерва за исключением каудального брюшка двубрюшной мышцы, которое иннервируется лицевым нервом.

Вариации строения полости рта и лицевого черепа

На основании краниометрических оценок выделяют три формы черепа у собак:

- брахицефалический (короткий и широкий);
- мезоцефалический (средних пропорций);
- долихоцефалический (длинный и узкий).

Вариации также возникают и у кошек; однако, различия размеров и формы у них не столь выражены, как у собак. Разнообразие формы головы связано главным образом с размером костей лицево-

го черепа, а не с размером головного мозга, для которого количественные определения размеров относительно размеров тела остаются по существу одинаковыми у всех пород.

Стоматологическая окклюзия. Смыкание зубов (прикус) – это пространственное взаимоотношение между верхнечелюстной и нижнечелюстной зубными дугами, когда челюсти сомкнуты. Нормальная, или зугнатическая окклюзия называется ортоокклюзией (табл. 1.1).

Хондродистрофия на стадии хрящевого черепа, которая приводит к раннему прерыванию роста в области основания черепа у брахицефалических пород, таких как бульдоги, боксеры и пекинесы, приводит к развитию дисгармонии – неправильному прикусу между верхней и нижней зубными дугами, определяемой как малокклюзия. Это состояние обусловлено короткой верхней челюстью (верхнечелюстной брахигнатизм), а не удлинением мандибулы и может приводить к чрезмерной скученности и неправильному расположению верхнечелюстных зубов (см. рис. 1.10, цв. вкл.). Поскольку нижняя челюсть сохраняет способность к росту, часто возникает нарушение контакта между роstralной частью нижней челюсти и верхней челюстью, что в результате приводит к вентральному изгибу нижней челюсти.

Даже у брахицефалических пород чрезмерное различие длины верхней и нижней челюстей, когда нижнечелюстные резцы видны при осмотре закрытой пасти, расценивается как истинный дефект и

Таблица 1.1. Смыкание зубов у собак и кошек

Зубы	Нормальная окклюзия, или ортоокклюзия
Резцы	Нижнечелюстной первый и второй резцы смыкаются на палатальной поверхности одноименными зубами верхней челюсти, при этом нижнечелюстные третьи резцы располагаются между верхнечелюстными вторым и третьим резцами, создавая так называемый ножницеобразный прикус. Для некоторых пород собак считается нормой или приемлемым так называемый прямой прикус с контактом между режущей кромкой нижнечелюстных и верхнечелюстных резцов
Клык	Нижнечелюстной клык смыкается мезиально с верхнечелюстным клыком на равном расстоянии от латерального резца верхней челюсти и клыком и располагается таким образом, что при нормальном открытии и закрытии пасти контакт между зубами отсутствует
Премоляры	Премоляры смыкаются, контактируя с промежутками между премолярами на противоположной стороне, при этом премоляры верхней челюсти располагаются дистальнее их эквивалентов на нижней челюсти (например, первый премоляр верхней челюсти смыкается в промежутке между первым и вторым премолярными зубами нижней челюсти). Верхнечелюстные зубы должны располагаться чуть ближе к губам, чем нижнечелюстные зубы, а контакт между противоположными дугами должен отсутствовать
Плотоядный зуб	Верхнечелюстной четвертый премоляр смыкается на лабиальной стороне мезиального (у кошек) или центрального (у собак) бугорков нижнечелюстного первого моляра
Моляры (собаки)	В контакт вступают окклюзионные поверхности верхнечелюстных и нижнечелюстных моляров (но только дистальный бугорок первых нижнечелюстных моляров)

может вызывать снижение эффективности прикусания.

Короткая нижняя челюсть (нижнечелюстной брахигнатизм, или дистоокклюзия) является неприемлемым типом прикуса в стандарте любой породы.

Физиология полости рта

Активность и функционирование структур полости рта включает уход за собственной шерстью (производится главным образом при помощи языка и резцов), защиту и нападение при правильном использовании зубов, а также терморегуляцию путем дыхания и образования слюны. Рот также выполняет функцию воздухоносного пути при дыхании. Тем не менее основной функцией полости рта является питание, обеспечение приема жидкости, захватывания и пережевывания пищи и подготовка пищевого комка к проглатыванию. Точная координация активности мышц, обеспечивающих жевание, подъязычного аппарата, языка, мягкого нёба, глотки и гортани – необходимые условия для нормального функционирования, и любые их нарушения способны существенно нарушить пищеварение или дыхание.

Лакание

Язык – особо важный орган, участвующий в приеме жидкости (лакании), а также захвате, подготовке, перемещении и проглатывании пищевого комка. Жидкость «слизывается», перемещаясь непосредственно между мягким нёбом и основанием языка, а затем проглатывается.

Жевание

Жевательный цикл сложнее приема жидкости. Язык, губы и роstralно расположенные зубы, в частности резцы, отвечают за начальную стадию

захвата и приема плотной пищи. Путем последовательного анализа видеосъемок было выявлено три различных метода захвата пищи (сухой корм) у кошек с различными морфологическими характеристиками черепа (Royal Canin Research Centre, 2002; собственные данные). Персидские кошки (брахицефалическая порода), по-видимому, демонстрируют уникальный метод, получивший название «метод нижней поверхности языка» (lower tongue method). Первой в контакт с куском пищи вступает нижняя поверхность языка, который переносится в полость рта после большого количества попыток. Кошки породы мейн кун (мезоцефалическая порода) часто переносят куски пищи в полость рта, используя дорсальную поверхность языка. Однако кошки породы мейн кун и долихоцефалические сиамские кошки, по-видимому, предпочитают метод так называемого губного захвата, захватывая кусок пищи без помощи языка, «вклинивая» пищу между верхней и нижней губой и резцами. Аналогичные исследования у собак не проводились; однако, можно предположить, что форма черепа способна оказать влияние на способность к приему корма.

Некоторые животные слабо пережевывают пищу или сразу же глотают корм. Несмотря на это, обычно пища после попадания в полость рта перемещается из стороны в сторону под действием движений языка и боковых рычков головы и попадает между расположенными на противоположных челюстях зубами, отвечающими за жевание и подготовку пищевого комка к проглатыванию. Жевание необходимо для перемешивания пищи со слюной, которая смазывает ее, и для уменьшения размеров частиц пищи, что облегчает переваривание желудочными ферментами после проглатывания.

Движения челюстей во время жевания регулируются произвольными сокращениями мышц. При этом сила укуса модулируется наличием множества

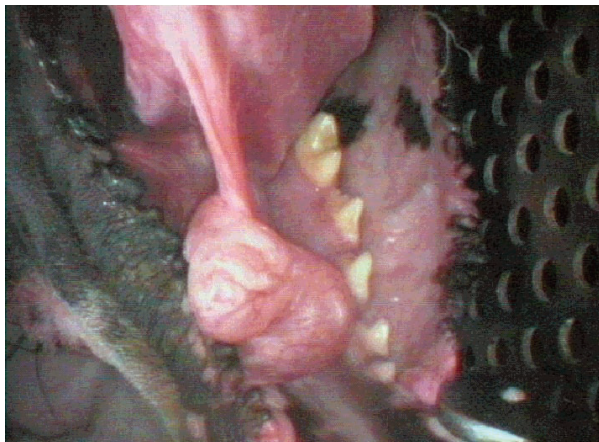


Рис. 2.17. Сублингвальная ранула у собаки

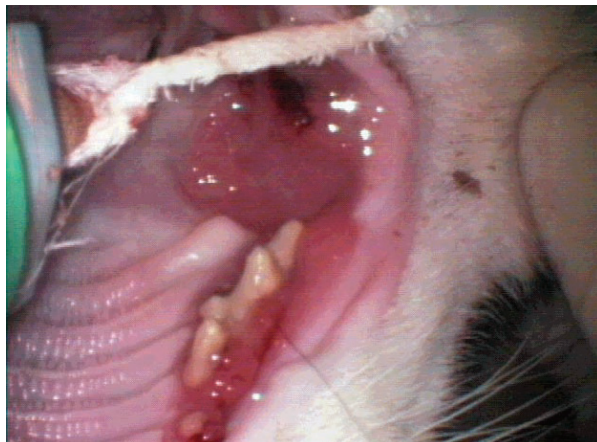

Рис. 2.28. Тяжелый гингивит и стоматит у кошки

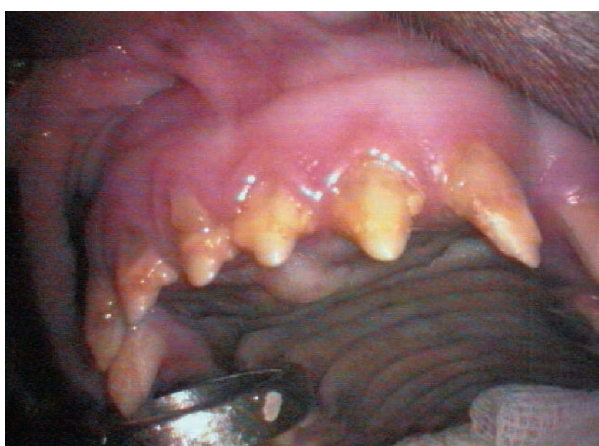

Рис. 2.24. Плохая минерализация или формирование эмали (дисплазия), проявляющаяся в изменении цвета зуба у молодой взрослой собаки

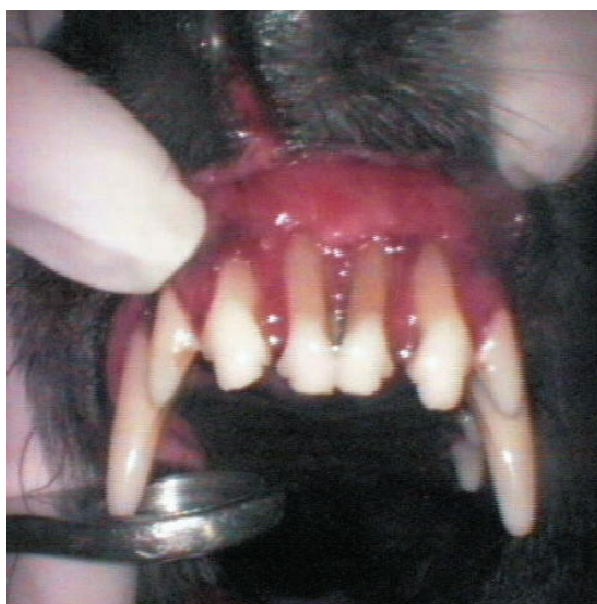

Рис. 2.29. Рецессия десны, затрагивающая верхний резец у собаки

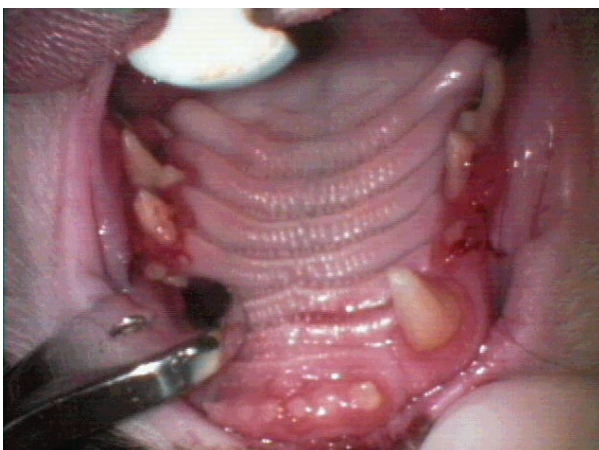


Рис. 2.27. Гингивит у кошки

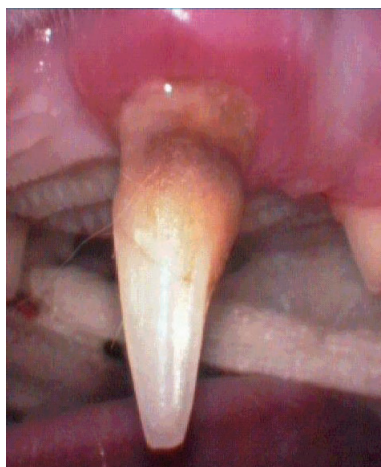

Рис. 2.30. Рецессия десны, затрагивающая верхний клык у кошки

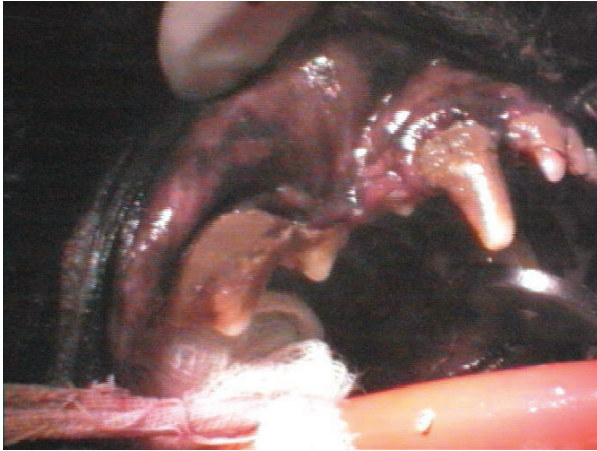


Рис. 2.31. Значительные отложения зубного камня на зубной аркаде собаки. Их требуется удалить до того, как будет проведена полная оценка пародонта

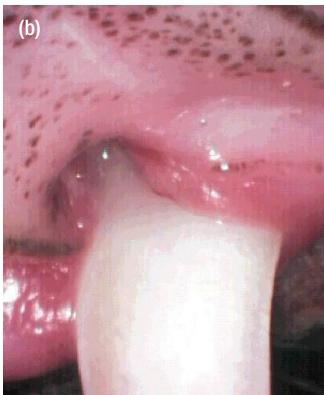
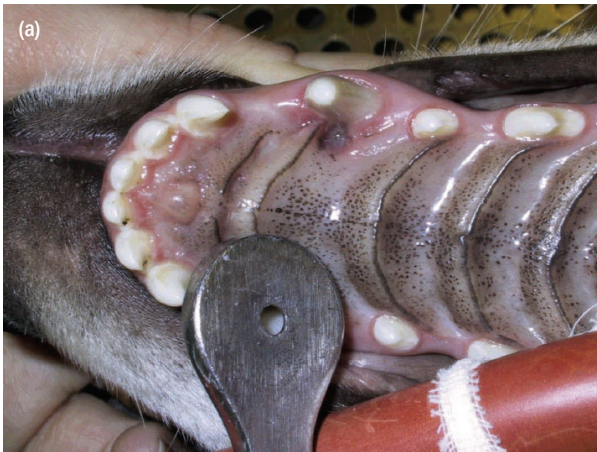

Рис. 2.36. (а) Лингвоверсия, или смещение в сторону языка нижнего клыка, вызывающее травму нёба медиальнее 204 и формирующее «карман» глубиной несколько миллиметров. **(б)** Верхний клык (104) собаки, показывающий точку внедрения нижнего клыка в твердое нёбо; вызвано травмой края десны

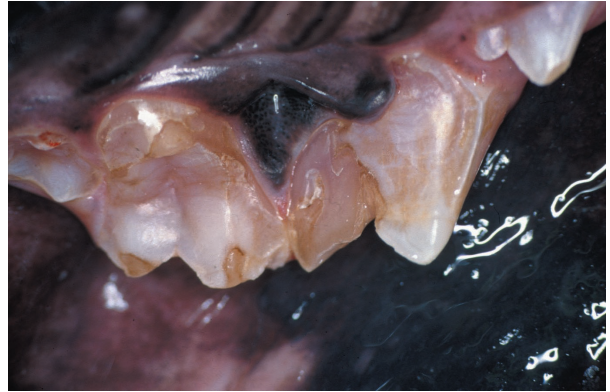

Рис. 6.23. Регионарная одонтодисплазия (зубы-«призраки»). Несмотря на то, что зубы имеют нормальную форму, эмаль и дентин истончены, а пульпа просвечивает сквозь них. Эмаль отпадает при обычном жевании, а зубы легко ломаются из-за низкого качества. Наиболее предпочтительным методом лечения является экстракция пораженных зубов. (Любезно предоставлено David A. Crossley.)

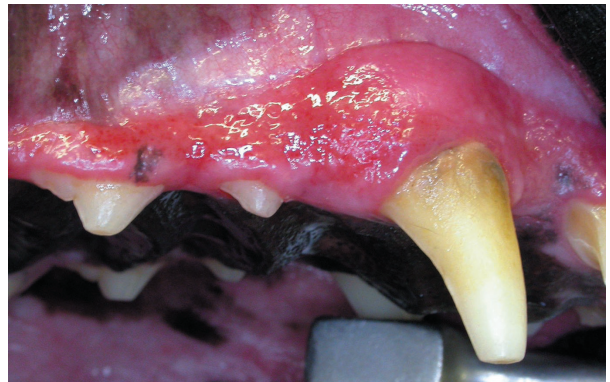

Рис. 7.5. Признаки воспаления дёсен включают в себя отёк, покраснение и отсутствие контура дёсен. Гингивитом поражены клык, первый и второй премоляры максиллы. (Любезно предоставлено W. Fitzgerald.)

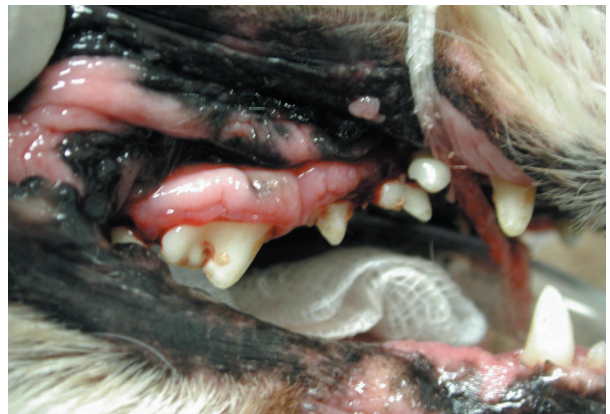

Рис. 7.10. Гиперплазия дёсен у собаки породы кавалер кинг чарльз спаниель